



USG untuk Deteksi Plasenta Akreta

Fauzan,* Wulan Ardhana Iswari,** Tiarma Uli Pardede,*** Febriansyah Darus,*** Bintari Puspitasari,*** Sanny Santana,*** Finekri Abidin,*** Judi J Endjun***

*Residen Obstetri dan Ginekologi FKUI, **Dokter Umum Intern Divisi Fetomaternal Departemen Obstetri dan Ginekologi RSPAD Gatot Soebroto, ***Divisi Fetomaternal Departemen Obstetri dan Ginekologi RSPAD Gatot Soebroto, Jakarta, Indonesia

ABSTRAK

Plasenta akreta merupakan implantasi abnormal plasenta pada dinding uterus, merupakan komplikasi pada sekitar 0,9% kehamilan. Diagnosis plasenta akreta dibuat berdasarkan spesimen patologis yang diperoleh setelah histerektomi. Diagnosis plasenta akreta juga dapat berdasarkan USG (*ultrasonography*) dan MRI (*magnetic resonance imaging*). Sonografi 2-dimensi konvensional adalah alat skrining yang baik untuk mendeteksi plasenta akreta. USG lebih tersedia daripada MRI, lebih murah, dan non-invasif. Oleh karena itu, USG dapat menjadi modalitas diagnostik pilihan untuk plasenta akreta. Selain itu, sensitivitas sonografi sebesar 86,4%; dibandingkan MRI sebesar 84%.

Kata kunci: Plasenta akreta, implantasi abnormal plasenta, implantasi plasenta, skrining, USG

ABSTRACT

Placenta accreta is an abnormal placental implantation of the uterine wall, a complication of about 0.9% of pregnancies. The diagnosis of placenta accreta is made based on pathological specimens obtained after hysterectomy. The diagnosis of placenta accreta can also be based on ultrasound (*ultrasonography*) and magnetic resonance imaging (MRI). Conventional 2-dimensional sonography is a good screening tool for detecting placenta accreta. Ultrasound is more available than MRI, cheaper, and non-invasive. Therefore, ultrasound may be the preferred diagnostic modality for placenta accreta. In addition, sonographic sensitivity was 86.4%; compared with MRI of 84%. Fauzan, Wulan Ardhana Iswari, Tiarma Uli Pardede, Febriansyah Darus, Bintari Puspitasari, Sanny Santana, Finekri Abidin, Judi J Endjun. Ultrasound for Placenta Detection Akreta.

Keywords: Abnormal placental implantation, placenta accrete, screening, ultrasound

PENDAHULUAN

Plasenta akreta merupakan implantasi abnormal plasenta pada dinding uterus, merupakan komplikasi pada sekitar 0,9% kehamilan.¹ Faktor risiko klinis termasuk plasenta previa dan riwayat pembedahan uterus sebelumnya, termasuk melahirkan secara sesar.¹ Insidens plasenta akreta meningkat sesuai dengan peningkatan jumlah persalinan secara sesar.¹ Saat ini, diperkirakan insidens plasenta akreta pada pasien plasenta previa sebesar 25-50% dan menjadi prioritas operasi sesar.

Plasenta akreta menyebabkan 7-10% dari kasus kematian ibu di dunia. Adanya riwayat seksio sesarea sebelumnya dan operasi intrauterin merupakan faktor risiko yang paling umum untuk plasenta akreta ataupun perkreta. Sebuah penelitian menunjukkan bahwa tingkat operasi sesar telah meningkat di AS dari 5,5% pada tahun 1970 menjadi 32,8% pada tahun 2010.² Jika tingkat operasi

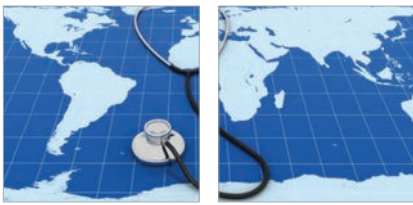sesar terus meningkat, maka diperkirakan pada tahun 2020 akan ada lebih dari 50% kelahiran di AS dengan operasi sesar. Hal ini bisa mengakibatkan lebih dari 6000 kasus plasenta previa, 4500 kasus plasenta akreta, dan 130 kematian ibu.²

Diagnosis plasenta akreta cukup sulit dan akurasi sonografi dibandingkan dengan MRI masih dipertanyakan. Keakuratan sonografi menggunakan *gray scale* dan teknik *color doppler* untuk diagnosis prenatal plasenta akreta cukup beragam. Sensitivitasnya antara 33% dan 100%, dan spesifisitasnya juga beragam.¹ Tulisan ini membahas cara mendeteksi plasenta akreta dengan USG.

Definisi

Istilah plasenta *adherent* menyiratkan implantasi abnormal plasenta ke dinding rahim dan terbagi menjadi plasenta akreta, inkreta, dan perkreta. Plasenta akreta adalah jaringan plasenta di mana vili dari

plasenta menginvasi ke permukaan desidua miometrium karena tidak terbentuknya desidua basalis dan lapisan *nitabuch*, *remodelling* pembuluh darah maternal yang abnormal, invasi trofoblastik yang berlebihan atau kombinasi dari faktor-faktor tersebut. Plasenta inkreta adalah plasenta di mana vili plasenta menginvasi ke dalam miometrium, sedangkan dan plasenta perkreta adalah plasenta di mana vili plasenta menginvasi lebih dalam dari miometrium hingga ke serosa bahkan sampai ke organ intraabdomen lainnya, misalkan kandung kemih.⁴ Sekitar 75% dari plasenta *adherent* adalah plasenta akreta, 18% inkreta, dan 7% adalah plasenta perkreta. Kedalaman dari invasi plasenta merupakan hal yang penting secara klinis karena intervensi yang akan dilakukan tergantung terhadap hal tersebut. Plasenta akreta dapat dibagi lagi menjadi plasenta akreta total, plasenta akreta parsial, dan plasenta akreta fokal berdasarkan jumlah jaringan plasenta yang terlibat dalam invasi ke miometrium.³



Epidemiologi

Insidens plasenta akreta telah meningkat dan tampaknya berbanding lurus dengan tingkat kelahiran sesar. Kejadian plasenta akreta 1 dari 533 kehamilan untuk periode 1982-2002 di Amerika, meningkat dari kisaran 1 dari 4.027 kehamilan pada tahun 1970, menjadi 1 dalam 2.510 kehamilan pada tahun 1980.⁶

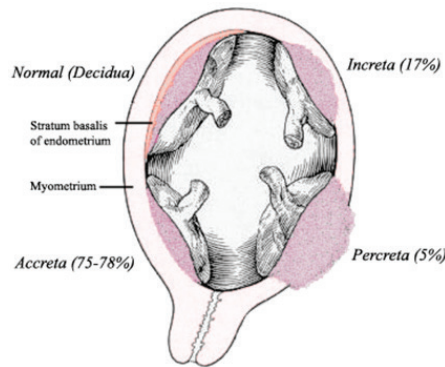
Wanita yang paling berisiko mengalami plasenta akreta adalah mereka yang telah mempunyai kerusakan miometrium yang disebabkan oleh operasi sesar sebelumnya baik plasenta previa anterior maupun posterior yang melintasi parut uterus. Menurut jurnal *Obstetrics Gynecology* 2010, dengan adanya suatu plasenta previa, risiko plasenta akreta adalah 3%, 11%, 40%, 61%, dan 67% untuk pertama, kedua, ketiga, keempat, dan kelima atau lebih pada masing-masing riwayat operasi kelahiran sesar (**Tabel 1**).⁶ Faktor risiko tambahan yang dilaporkan untuk plasenta akreta meliputi usia ibu dan multiparitas, bedah rahim lain sebelumnya, kuretase uterus sebelumnya, ablasi endometrium, *Asherman syndrome*, leiomioma, anomali rahim, hipertensi dalam kehamilan, dan merokok. Meskipun ini dan faktor risiko lain telah dijelaskan, kontribusi nyata akan frekuensi plasenta akreta tetap belum diketahui.⁶

CESAREAN DELIVERY	PLACENTA PREVIA	NO PLACENTA PREVIA
First (primary)	3.3	0.03
Second	11	0.2
Third	40	0.1
Fourth	61	0.8
Fifth	67	0.8
≥Sixth	67	4.7

Tabel 1. Frekuensi plasenta akreta berdasarkan jumlah persalinan sesar dan ada atau tidaknya plasenta previa.⁶

Patogenesis

Patogenesis plasenta akreta tidak jelas; namun ada beberapa teori yang diusulkan. Vaskularisasi abnormal akibat proses jaringan parut setelah operasi dengan hipoksia lokal sekunder yang mengarah pada rusaknya desiduas dan invasi trofoblas berlebihan merupakan teori patogenesis yang paling didukung sampai saat ini.³



Gambar 1. Kedalaman implantasi plasenta⁵

Faktor Risiko

Risiko plasenta akreta lebih besar jika sebelumnya mempunyai riwayat kerusakan miometrium akibat seksio sesarea, plasenta previa terletak anterior ataupun posterior pada luka bekas operasi. Risiko plasenta akreta pada plasenta previa adalah 3%, 11%, 40%, 61%, dan 67% pada kelahiran pertama, kedua, ketiga, keempat, dan kelima dari seksio sesarea berulang.³

Usia maternal >35 tahun dan multiparitas juga tercatat sebagai faktor risiko; juga kondisi-kondisi lain yang menyebabkan kerusakan miometrium diikuti perbaikan sekunder kolagen seperti riwayat miomektomi, defek endometrium karena kuretase terlalu kasar menimbulkan sindrom Asherman, leiomioma submukosa, ablasi termal, dan embolisasi arteri uterus.^{3,4}

Insidens plasenta akreta adalah sekitar 3 per 1000 kelahiran, terjadi peningkatan kejadian selama beberapa dekade.^{10,11} Alasan utama peningkatan ini adalah peningkatan dari jumlah tindakan bedah sesar; di mana sesar dan plasenta previa adalah faktor risiko plasenta akreta.^{1,12} Dalam studi tahun 2006, riwayat persalinan sesar sebelumnya secara signifikan meningkatkan risiko plasenta akreta, terutama dalam hubungan dengan adanya plasenta previa;¹² pada pasien dengan 3 kali kelahiran sesar sebelumnya, adanya plasenta previa dikaitkan dengan risiko 40% plasenta akreta. Risiko plasenta akreta mengalami penurunan hingga kurang dari 1% jika tidak ada plasenta previa.¹³ Pada pasien dengan riwayat persalinan sesar perlu dilakukan sonografi untuk penilaian plasenta previa.

Gambaran Klinis

Kebanyakan plasenta akreta tidak

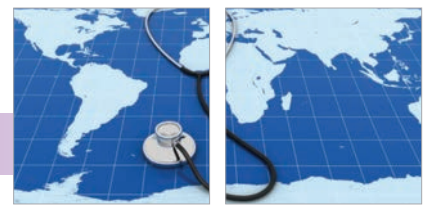menunjukkan gejala. Gejala yang berhubungan dengan plasenta akreta mungkin perdarahan vaginal dan kram yang sebagian besar terlihat pada kasus plasenta previa, yang merupakan faktor risiko terkuat untuk plasenta akreta. Meskipun jarang, kasus nyeri akut abdomen dan hipotensi karena syok hipovolemik dari ruptur uteri sekunder bisa karena plasenta perkreta; skenario kritis ini dapat terjadi setiap saat selama kehamilan.^{9,10}

Komplikasi plasenta akreta mencakup kerusakan organ lokal, perdarahan pasca-operasi, embolisme cairan ketuban, koagulopati konsumtif, komplikasi terkait transfusi, sindrom gangguan pernapasan akut, kejadian tromboemboli pasca-operasi, kegagalan organ multisistem, dan kematian ibu.¹⁴ Komplikasi saluran kemih termasuk *cystotomy* pada sekitar 15% kasus dan cedera ureter pada sekitar 2% kasus.¹³

DIAGNOSIS

Diagnosis plasenta akreta dibuat berdasarkan spesimen patologis yang diperoleh setelah histerektomi. Diagnosis definitif ini tergantung pada visualisasi vili khorionik yang tertanam dalam miometrium tanpa lapisan desidua di antaranya. Diagnosis plasenta akreta juga dapat berdasarkan USG (*ultrasonography*) dan MRI (*magnetic resonance imaging*). Sonografi 2-dimensi konvensional adalah alat skrining yang baik untuk mendeteksi plasenta akreta.³ Pasien dengan riwayat persalinan sesar sebelumnya dan plasenta previa diperiksa dengan sonografi antenatal, tetapi diagnosis definitif dibuat setelah melahirkan.³ Sonografi *grayscale* sangat baik untuk diagnosis prenatal plasenta akreta pada wanita berisiko. Sensitivitasnya sekitar 77%-87% dengan spesifisitas 96%-98%, nilai prediksi positif (PPV) dari 65% menjadi 93%, dan nilai prediktif negatif (NPV) dari 98%.⁶ Cara ini merupakan alat diagnosis utama plasenta akreta.¹⁵ Sensitivitas keseluruhan MRI adalah 80% sampai 85% dengan spesifisitas 65% sampai 100%.¹⁶ MRI jarang mengubah manajemen bedah. Dalam suatu studi, pasien yang menjalani baik MRI dan ultrasonografi masih memiliki risiko tertinggi menjalani histerektomi.¹⁷ Diagnosis yang didapatkan dari MRI juga tidak terbebas dari hasil *false negative* dan *false positive*.¹⁷

Selain sonografi 2-dimensi dan MRI, sonografi 3-dimensi dengan pencitraan *power Doppler*



telah digunakan untuk menilai perlekatan plasenta.¹⁸ Evaluasi arsitektur sirkulasi pembuluh darah plasenta dengan kekuatan 3-dimensi dapat membantu membedakan plasenta akreta dari plasenta perkreta.¹⁹ Namun, mengingat kurangnya keahlian dan penerapannya, diperlukan penelitian lebih lanjut.³

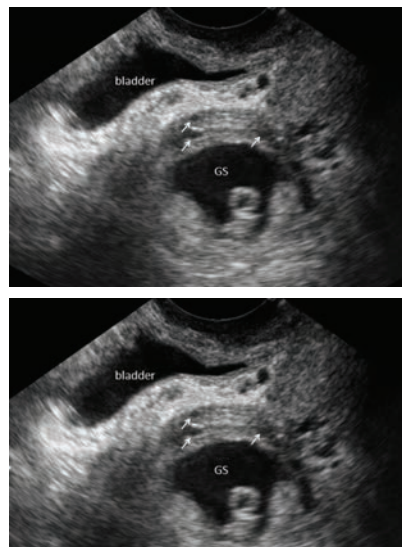
Temuan Sonografi

Ultrasonografi transvaginal dan transabdominal adalah teknik diagnostik pelengkap. USG transvaginal aman untuk pasien plasenta previa dan memungkinkan pemeriksaan segmen bawah rahim lebih lengkap.⁶

Ultrasonografi pada plasenta akreta terlihat seperti berikut ini:³

Trimester Pertama

1. Sebuah kantung kehamilan yang terletak di segmen bawah uterus berkorelasi dengan peningkatan insidens plasenta akreta pada trimester ketiga.²⁰
2. Beberapa ruang pembuluh darah tidak teratur pada *placental bed* pada trimester pertama berkorelasi dengan plasenta akreta.²¹
3. Implantasi *gestational sac* pada parut bekas luka sesar merupakan temuan penting. Temuan sonografi implantasi bekas luka sesar termasuk *gestational sac* yang tertanam ke bekas luka kelahiran sesar pada daerah ostium servikal internal pada dasar kandung kemih (**Gambar 4**). Implantasi bekas luka sesar dapat menyebabkan kelainan seperti plasenta akreta, perkreta, dan inkreta. Penanganan implantasi pada bekas luka sesar termasuk injeksi langsung pada kantung kehamilan dengan *methotrexate* di bawah bimbingan USG.³



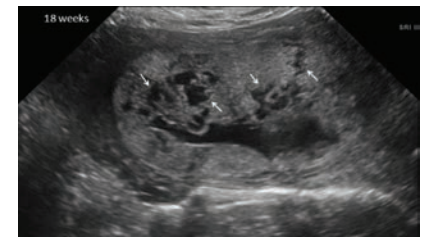Gambar 4. Segmen bawah uterus dengan implantasi *gestational sac* (GS) di bekas luka sesar. Beberapa ruang vaskular tidak teratur dalam plasenta (tanda panah). Hasilnya adalah plasenta perkreta anterior.³

Meskipun ada laporan plasenta akreta didiagnosis pada trimester pertama atau pada saat abortus usia kehamilan <20 minggu, nilai prediktif USG trimester pertama belum diketahui. USG pada trimester pertama tidak boleh digunakan secara rutin untuk menegakkan atau mengecualikan diagnosis plasenta akreta. Wanita dengan plasenta previa atau "plasenta letak rendah" yang melintas pada bekas luka uterus harus menjalani *follow up* pencitraan pada trimester ketiga.⁶

Trimester Kedua dan Ketiga

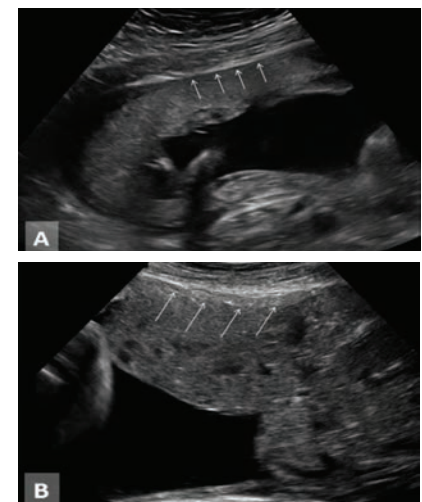
1. Beberapa *vascular lacunae* dalam plasenta mempunyai sensitivitas tinggi (80% -90%) dan tingkat positif palsu rendah untuk plasenta akreta (**Gambar 5**).²² *Placental lacunae* pada trimester kedua tampaknya memiliki sensitivitas dan nilai prediksi

positif sangat tinggi dibanding *marker* lain untuk plasenta akreta.²²



Gambar 5. Beberapa kekosongan vaskular (panah) dalam plasenta pada kehamilan 18 minggu. Temuan ini telah dilaporkan mempunyai sensitivitas tinggi dan tingkat positif palsu rendah untuk plasenta akreta.³

2. Kehilangan zona hipoechoik *retroplacenta* yang normal, juga disebut sebagai hilangnya ruang yang jelas antara plasenta dan rahim (**Gambar 6**).^{16,23} Temuan sonografi ini telah dilaporkan memiliki tingkat deteksi sekitar 93% dengan sensitivitas 52% dan spesifisitas 57%. Nilai rerata positif palsu telah berada di kisaran 21% atau lebih tinggi.¹⁶ Penanda ini tidak boleh digunakan tersendiri, karena sangat tergantung pada sudut pengambilan saat USG dan dapat ditemukan pada plasenta anterior yang normal.^{16,23-25}



Gambar 6. A. Normal zona retroplasenta *hypoechoic* (panah) antara plasenta dan dinding rahim. B. Tidak adanya zona retroplasenta *hyperechoic*, tampak ruang yang jelas antara plasenta dan dinding rahim (panah) telah berkurang.³

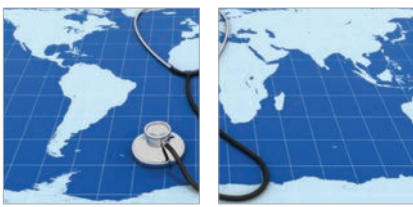3. Kelainan pada permukaan antara serosa uterus dan kandung kemih termasuk gangguan garis, penebalan garis, ketidakteraturan garis, dan peningkatan vaskularisasi pada pencitraan warna

Tabel 2. Karakteristik sonografis plasenta akreta⁶

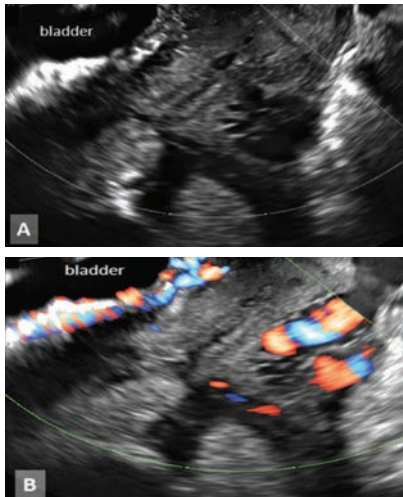
1	<i>Loss of normal hypoechoic retroplacental zone</i> ¹⁵
2	<i>Multiple vascular lacunae (irregular vascular spaces) within placenta, giving "Swiss cheese" appearance</i> ²¹⁻²³
3	<i>Blood vessels or placental tissue bridging uterine-placental margin, myometrial-bladder interface, or crossing uterine serosa</i> ¹
4	<i>Retroplacental myometrial thickness of <1 mm</i> ¹⁵
5	<i>Numerous coherent vessels visualized with 3-dimensional power Doppler in basal view</i> ²⁴

Tabel 3. Kinerja diagnostik berbagai modalitas USG⁶

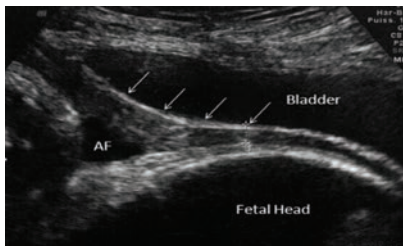
	SENSITIVITY (%)	SPECIFICITY (%)	POSITIVE PREDICTIVE VALUE (%)	RISK
Greyscale	95	76	82	93
Colour Doppler	92	68	76	89
Three-dimensional power Doppler	100	85	88	100



Doppler (Gambar 7).^{26,27} Permukaan antara serosa uterus dan kandung kemih normalnya adalah garis tipis lebar halus tanpa iregularitas atau vaskular meningkat (Gambar 8). Kelainan permukaan antara uterus serosa-kandung kemih ini meliputi penebalan, iregularitas, peningkatan vaskularisasi seperti varises dan *bulging* plasenta ke dalam dinding posterior kandung kemih.³



Gambar 7. A. Penebalan dan penyimpangan serosa rahim - *line interface* kandung kemih pada kehamilan dengan plasenta previa lengkap. B. Penambahan warna pencitraan *Doppler* untuk menggambarkan peningkatan vaskularisasi. Kedua temuan mengarah pada plasenta akreta.³



Gambar 8. Perhatikan perbedaan serosa dari rahim yang normal - kandung kemih berhadapan dengan garis tipis lebar mulus

tanpa penyimpangan atau sinyal vaskular. AF menunjukkan cairan ketuban.³

Temuan USG berikut berhubungan erat dengan sensitivitas dan spesifisitas tinggi untuk plasenta akreta.^{26,27}

4. Ekstensi vili ke dalam miometrium, serosa, atau kandung kemih
5. Ketebalan miometrium retroplasenta kurang dari 1 mm merupakan temuan karakteristik.
6. Aliran darah turbulen melalui *lacunae* pada sonografi *Doppler*.³ *Vascular lacunae* multipel dalam plasenta, atau *Swiss cheese appearance*, adalah salah satu temuan paling penting pada sonografi plasenta akreta di trimester ketiga. Patogenesis temuan ini mungkin terkait dengan perubahan jaringan plasenta akibat paparan jangka panjang dari *pulsatile blood flow*.^{28,29} Jika ditemukan multipel, terutama ada 4 atau lebih *lacunae*, berkorelasi dengan tingkat deteksi 100% untuk plasenta akreta. Penanda ini juga memiliki tingkat positif palsu rendah; tetapi telah dilaporkan plasenta akreta tanpa *vascular lacunae* multipel pada plasenta.³

Kriteria USG untuk plasenta akreta menurut *RCOG Guideline*.²⁵

Greyscale:

- Hilangnya zona *sonolucent* retroplasenta
- Zona *sonolucent* retroplasenta yang tidak teratur
- Penipisan atau gangguan dari *hyperechoic serosa-bladder interface*
- Kehadiran massa *exophytic* fokal yang menyerang kandung kemih
- *Abnormal placenta lacunae*

Doppler:

- Aliran lakunar difus atau fokal

- Danau vaskular dengan aliran turbulen (*peak systolic velocity* >15 cm/detik)
- Hipervaskularisasi *serosa-bladder interface*
- *Markedly dilated vessels over peripheral subplacental zone*

3D *Power Doppler*:

- Banyak pembuluh darah koheren melibatkan seluruh pertemuan antara serosa uterus dan kandung kemih (*basal view*)
- Hipervaskularisasi (*lateral view*)
- Sirkulasi *cotyledonal* dan *intervilli* yang tak terpisahkan, *chaotic branching*, *detour vessels* (*lateral view*).⁵

SIMPULAN

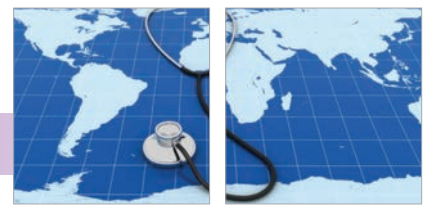Diagnosis pre-natal plasenta akreta memungkinkan rencana persalinan, yang akan membantu mengurangi komplikasi bedah, kehilangan darah, dan perawatan berkepanjangan di unit perawatan intensif.

Perhatian khusus harus diberikan pada pemeriksaan sonografi sebelumnya. USG lebih tersedia daripada MRI, lebih murah, dan non-invasif; Oleh karena itu, USG harus menjadi modalitas diagnostik pilihan untuk plasenta akreta. Selain itu, sensitivitas sonografi sebesar 86,4%; dibandingkan MRI sebesar 84%. Sonografi transvaginal menjadi modalitas pencitraan pertama, dan pada kebanyakan pasien, satu-satunya modalitas yang dibutuhkan untuk diagnosis akurat.

MRI dicadangkan untuk kasus sonografi nondiagnostik, seperti ketika kurangnya tanda umum plasenta akreta, plasenta terletak posterior, dan pada obesitas. Ketika sonografi dan MRI digunakan secara bersamaan pada pasien yang sama, temuan yang menunjukkan diagnosis paling agresif harus digunakan sebagai panduan dalam tatalaksana plasenta akreta.

DAFTAR PUSTAKA

1. Dwyer BK, Belogolovkin V, Tran L, Rao A, Carroll I, Barth R, et al. Prenatal diagnosis of placenta accreta: Sonography or magnetic resonance imaging? *J Ultrasound Med.* 2008;27(9):1275–81.
2. Sivasankar C, Perioperative management of undiagnosed placenta percreta: Case report and management strategies. *Int J Womens Health.* 2012;4:451–4.
3. Berkley EM, Abuhamad AZ. Prenatal diagnosis of placenta accreta; Is sonography all we need? *J Ultrasound Med.* 2013; 32:1345–50.
4. Fitzpatrick KE, Sellers S, Spark P, Kurinczuk JJ, Brocklehurst P, Knight M. Incidence and risk factors for placenta accreta/increta/percreta in the UK: A National case-control study. *PLoS One.* 2012;7(12):52893. doi: 10.1371/journal.pone.0052893.
5. Medscape. An alarming ultrasound in a pregnant patient: Case quiz [Internet]. [Cited 2016 January 18] Available from: <http://reference.medscape.com/features/slideshow/alarming-ultrasound>
6. American College of Obstetricians and Gynecologists. Placenta accreta: Committee opinion no. 529. *Obstet Gynecol* [Internet]. 2012;120:207–11 [cited 2016 January 18]. Available from: <https://www.acog.org/-/media/Committee-Opinions/Committee-on-Obstetric-Practice/co529.pdf?dmc=1&ts=20160118T0313389447>



7. Manuaba IBG, Chandranita Manuaba IA, Fajar Manuaba IBG. Pengantar kuliah obstetri. Jakarta: Penerbit Buku Kedokteran EGC; 2007.
8. Medline Plus. Anatomy of a normal placenta [Internet]. 2016 [cited 2016 January 18]. Available from: <https://www.nlm.nih.gov/medlineplus/ency/imagepages/17010.htm>
9. Jang DG, Lee GSR, Yoon JH, Lee SG. Placenta percreta–induced uterine rupture diagnosed by laparoscopy in the first trimester: Case report. *Int J Med Sci.* 2011;8:424–7.
10. Chen CH, Wang PH, Lin JY, Chiu YH, Wu HM, Liu WM. Uterine rupture secondary to placenta percreta in a near-term pregnant woman with a history of hysterotomy. *J Obstet Gynaecol Res.* 2011;37:71–4.
11. Belfort MA. Placenta accreta. *Am J Obstet Gynecol.* 2010;203:430–9.
12. Hull AD, Resnik R. Placenta accreta and postpartum hemorrhage. *Clin Obstet Gynecol.* 2010;53:228–36.
13. Silver RM, Landon MB, Rouse DJ, Leveno KJ, Spong CY, Thom EA, et al. Maternal morbidity associated with multiple repeat cesarean deliveries. *Obstet Gynecol* 2006;107:1226–32.
14. O'Brien JM, Barton JR, Donaldson ES. The management of placenta percreta: conservative and operative strategies. *Am J Obstet Gynecol* 1996;175:1632–8.
15. Esakoff TF, Sparks TN, Kaimal AJ, Kim LH, Feldstein VA, Goldstein RB, et al. Diagnosis and morbidity of placenta accreta. *Ultrasound Obstet Gynecol.* 2011;37(3):324–7. doi: 10.1002/uog.8827.
16. Gielchinsky Y, Mankuta D, Rojansky N, Laufer N, Gielchinsky I, Ezra Y. Perinatal outcome of pregnancies complicated by placenta accreta. *Obstet Gynecol.* 2004;104:527–30.
17. McLean LA, Heilbrun ME, Eller AG, Kennedy AM, Woodward PJ. Assessing the role of magnetic resonance imaging in the management of gravid patients at risk for placenta accreta. *Acad Radiol.* 2011;18:1175–80.
18. Shih JC, Palacios Jaraquemada JM, Su YN, Shyu MK, Lin CH, Lin SY, et al. Role of three-dimensional power Doppler in the antenatal diagnosis of placenta accreta: Comparison with gray-scale and color Doppler techniques. *Ultrasound Obstet Gynecol.* 2009;33:193–203.
19. Cali G, Giambanco L, Pucchio G, Forlani F. Morbidly adherent placenta: Evaluation of ultrasound diagnostic criteria and differentiation of placenta accreta from percreta. *Ultrasound Obstet Gynecol.* 2013;41:406–12.
20. Comstock CH, Lee W, Vettraino IM, Bronsteen RA. The early sonographic appearance of placenta accreta. *J Ultrasound Med.* 2003;22:19–23.
21. Buetow MP. Sonography of placenta percreta during the first trimester. *AJR Am J Roentgenol.* 2002;179:535.
22. Comstock CH, Love JJ, Bronsteen RA, Lee W, Vettraino IM, Huang RR. Sonographic detection of placenta accreta in the second and third trimesters of pregnancy. *Am J Obstet Gynecol.* 2004;190:1135–40.
23. Hudon L, Belfort MA, Broome DR. Diagnosis and management of placenta percreta: A review. *Obstet Gynecol Surv.* 1998;53:509–17.
24. Finberg HJ, Williams JW. Placenta accreta: Prospective sonographic diagnosis in patients with placenta previa and prior cesarean section. *J Ultrasound Med.* 1992;11:333–43.
25. Royal College of Obstetricians and Gynaecologists. Placenta praevia, placenta praevia accreta and vasa praevia: Diagnosis and management. London, England: Royal College of Obstetricians and Gynaecologists; 2011 .p. 26.
26. Comstock CH. Antenatal diagnosis of placenta accreta: A review. *Ultrasound Obstet Gynecol.* 2005;26:89–96.
27. Warshak CR, Eskander R, Hull AD, Scioscia AL, Mattrey RF, Benirschke K, et al. Accuracy of ultrasonography and magnetic resonance imaging in the diagnosis of placenta accreta. *Obstet Gynecol.* 2006;108:573–81.
28. Hull AD, Salerno CC, Saenz CC, Pretorius DH. Three-dimensional ultrasonography and diagnosis of placenta percreta with bladder involvement. *J Ultrasound Med.* 1999;18:853–6.
29. Baughman WC, Corteville JE, Shah RR. Placenta accreta: Spectrum of US and MR imaging findings. *Radiographics* 2008;28:1905–16.