



Reaksi *Reversal* pada *Release from Treatment* Morbus Hansen Multibasiler (MB)

Chryzilla Calistania,^{1,2} Hendrik Kunta Adjie²

¹Puskesmas Brang Biji, Sumbawa, Nusa Tenggara Barat, ²Rumah Sakit Husada, Jakarta Pusat, Indonesia

ABSTRAK

Introduksi. Terdapat dua jenis reaksi kusta, yaitu reaksi tipe 1 (reaksi *reversal*) dan reaksi tipe 2 (reaksi ENL). Reaksi *reversal* setelah selesai pengobatan penting dibedakan dari relaps mengingat penatalaksanaannya berbeda. **Kasus:** Pria, usia 30 tahun asal Sumbawa, dengan keluhan nyeri dan mati rasa pada jari manis dan kelingking tangan kanan mendadak disertai membengkoknya kedua jari tersebut. Pasien sudah didiagnosis kusta sekitar 2 tahun dan telah menyelesaikan pengobatan MDT-MB selama 1 tahun. Didapatkan lesi infiltrat eritematoso, sirkumskrip, ukuran lentikuler pada lengan kanan bawah; *clawing* dan gangguan fungsi sensorik-motorik pada digiti IV-V manus dekstra; pembesaran nervus aurikularis magnus dekstra dan nervus ulnaris dekstra dengan konsistensi keras disertai nyeri. Pasien diterapi prednison selama 12 minggu (*tapering off*). Didapatkan perbaikan kondisi klinis bermakna. **Simpulan:** Diagnosis dan tatalaksana yang tepat penting untuk mencegah disabilitas permanen akibat reaksi kusta. Reaksi kusta berespons sangat baik terhadap prednison.

Kata kunci: Kusta, Morbus Hansen, prednison, reaksi reversal

ABSTRACT

Introduction. There are two types of leprosy reactions, type-1 reaction (reversal reaction) and type-2 reaction (ENL reaction). Reversal reaction after medical treatment completion is crucial to be differentiated from relapse, considering the difference of management. **Case:** Male, 30 years old, Sumbawa origin, with sudden pain and numbness on his right fourth and fifth fingers followed by clawing. The patient was already diagnosed with leprosy since 2 years and has completed MDT-MB. Erythematous, circumscribed, lenticular sized infiltrate lesions was found in the lower arm; clawing as well as sensory and motor deficit in right fourth and fifth fingers; hard enlargement of right great auricular and ulnar nerve with pain. Patient was treated with prednisone for 12 weeks (*tapering off*). The patient's clinical conditions were significantly improved. **Conclusion:** Accurate diagnosis and management are indispensable to prevent permanent disability caused by leprosy reaction. Leprosy reaction during release from treatment responds especially well on prednisone administration. **Chryzilla Calistania, Hendrik Kunta Adjie.** **Reversal Reaction in Release-From-Treatment Multibacillary Leprosy (MB)**

Keywords: Leprosy, *Morbus Hansen*, prednisone, reversal reaction

PENDAHULUAN

Morbus Hansen atau lebih dikenal dengan kusta masih menjadi masalah kesehatan dunia, terutama di negara berkembang termasuk Indonesia.^{1,2} Prevalensi kusta di dunia adalah 0,2 per 10.000 penduduk (2006), 0,91 dari 10.000 penduduk Indonesia menderita kusta pada 2008.^{1,2} Kusta dapat menyerang semua umur, frekuensi tertinggi terdapat pada kelompok usia 25-35 tahun.³

Walaupun kusta merupakan penyakit kronik, keluhan akut dapat muncul saat terjadi reaksi. Terdapat dua jenis reaksi kusta, yaitu reaksi tipe 1/reaksi reversal/reaksi non-nodular dan reaksi tipe 2/reaksi ENL/reaksi nodular. Reaksi kusta terjadi pada 24,2% kasus kusta, 16,5%

di antaranya merupakan reaksi tipe 1.¹ Reaksi kusta dapat terjadi sebelum pengobatan, selama pengobatan, dan bahkan setelah selesai pengobatan.⁴ Reaksi *reversal* setelah selesai pengobatan perlu dibedakan dari relaps mengingat penatalaksanaannya berbeda.

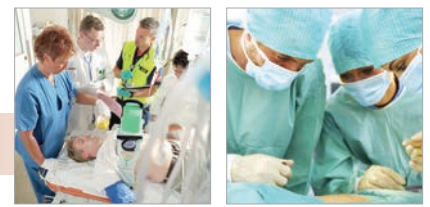Reaksi kusta dapat disertai neuritis akut yang dapat menyebabkan disabilitas permanen; oleh karena itu, diagnosis dan tatalaksana yang tepat sangat diperlukan.

Kasus

Pasien, laki-laki usia 30 tahun asal Sumbawa, Nusa Tenggara Barat, Indonesia, datang ke Puskesmas Brang Biji, Sumbawa, dengan

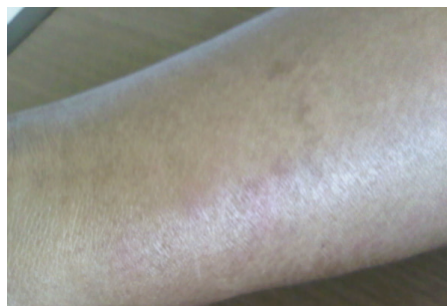keluhan utama nyeri dan mati rasa pada jari manis dan kelingking tangan kanan secara mendadak sejak tiga hari, disertai membengkoknya jari manis dan kelingking tangan kanan tersebut. Pasien juga mengeluh kemerahan pada tangan kanan yang berkembang menjadi bentol tebal yang lebih merah. Pasien sudah didagnosis kusta sekitar 2 tahun sebelumnya dan telah menyelesaikan pengobatan kusta sebanyak 12 dosis selama 1 tahun (MDT-MB). Pasien bekerja sebagai kuli bangunan dan menyangkal penyakit serupa pada anggota keluarganya.

Pada pemeriksaan fisik didapatkan keadaan umum baik dan hemodinamik stabil. Status dermatologikus menunjukkan adanya lesi

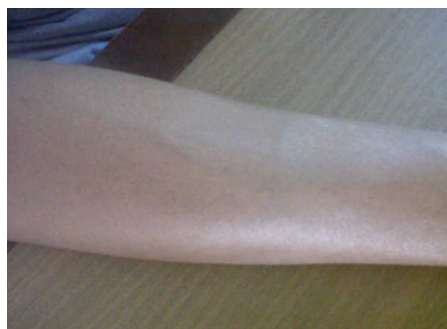

infiltrat eritematosa, sirkumskrip, ukuran lentikuler pada lengan kanan bawah (**Gambar 1a**); *clawing* dan gangguan fungsi sensorik-motorik pada digiti IV-V manus dekstra (**Gambar 2a, 2b**). Ditemukan pembesaran nervus *auricularis* magnus dekstra dan nervus ulnaris dekstra dengan konsistensi keras disertai nyeri. Ditemukan hipestesi-anestesi pada lesi. Pemeriksaan indeks bakteri dan histopatologi tidak dilakukan mengingat terbatasnya fasilitas.

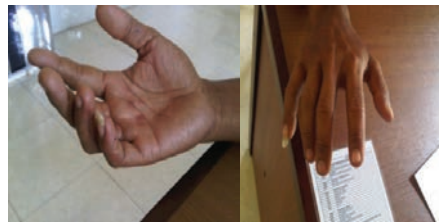Berdasarkan anamnesis dan pemeriksaan fisik, ditegakkan diagnosis reaksi *reversal* pada *release from treatment* Morbus Hansen tipe MB. Pasien diterapi dengan prednison selama 12 minggu dengan dosis 40 mg/hari (dosis tunggal) selama 2 minggu pertama, dilanjutkan dengan 30 mg/hari, 20 mg/hari, 15 mg/hari, 10 mg/hari, dan 5 mg/hari setiap 2 minggu berikutnya. Pasien juga di edukasi untuk mengistirahatkan tangan kanannya. Dalam pemantauan, kondisi pasien membaik. Infiltrat eritematosa lengan kanan bawah sudah tidak ditemukan (**Gambar 1b**). *Clawing* pada jari manis dan kelingking tangan kanan sudah tidak terlihat dan fungsi motorik membaik (**Gambar 2c, 2d**). Tidak ditemukan lagi anestesi-hipestesi.



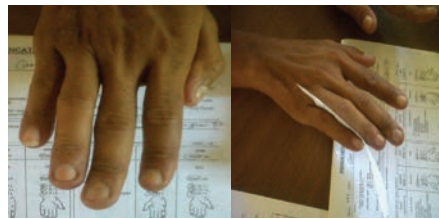
Gambar 1a. Lesi lengan kanan bawah sebelum terapi prednison



Gambar 1b. Kondisi lengan kanan bawah pada akhir terapi prednison



Gambar 2a. *Clawing* pada digiti IV-V manus dekstra disertai dengan gangguan fungsi motorik



Gambar 2c. *Clawing* sudah tidak terlihat, fungsi motorik membaik

Diskusi

Morbus Hansen atau yang lebih dikenal dengan kusta merupakan penyakit infeksi kronik yang disebabkan oleh *Mycobacterium leprae*, umumnya menyerang kulit dan saraf.^{3,5} Morbus Hansen diklasifikasikan menjadi pausibasilar (PB) dan multibasilar (MB). Penderita kusta yang telah menyelesaikan pengobatan (12 dosis dalam 12-18 bulan pada kasus MB dan 6 dosis dalam 6-9 bulan pada kasus PB) disebut *release from treatment* (RFT).³ Pasien ini sudah didiagnosis kusta sejak 2 tahun dan telah menyelesaikan pengobatan sebanyak 12 dosis selama 1 tahun, sehingga saat ini pasien didiagnosis RFT pada Morbus Hansen tipe MB.

Walaupun kusta merupakan penyakit kronik, keluhan akut dapat muncul saat reaksi. Reaksi kusta merupakan interupsi episode akut pada perjalanan penyakit yang kronik, ditandai dengan berbagai tanda dan gejala radang akut pada lesi.^{3,4} Reaksi kusta dapat terjadi sebelum, selama, dan setelah selesai pengobatan.⁴ Penyebabnya belum diketahui pasti, diperkirakan berhubungan dengan reaksi imun terhadap antigen *Mycobacterium leprae*.^{3,5}

Terdapat 2 jenis reaksi kusta berdasarkan reaksi hipersensitivitas yang mendasarinya, yaitu reaksi kusta tipe 1/reaksi *reversal*/reaksi non-nodular yang merupakan reaksi hipersensitivitas tipe IV dan reaksi tipe 2/reaksi

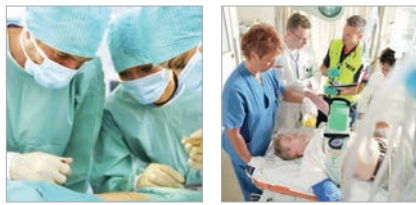ENL/reaksi nodular yang merupakan reaksi hipersensitivitas tipe III. Secara klinis, kedua reaksi ini dibedakan berdasarkan ada tidaknya nodus.^{3,4,5} Reaksi ENL memiliki karakteristik berupa nodus eritema. Dapat dijumpai iridosiklitis, limfadenitis, neuritis akut, artritis, orkitis, dan nefritis akut. Reaksi *reversal* ditandai dengan lesi yang bertambah aktif, seperti lesi eritema menjadi makin eritematosa, lesi makula menjadi infiltrat, lesi infiltrat menjadi makin infiltratif, lesi lama bertambah luas.³

Reaksi kusta terjadi pada 24,2% kasus kusta, 16,5% di antaranya reaksi tipe 1. Reaksi kusta lebih sering terjadi pada tipe MB yang secara imunologi lebih tidak stabil. Prevalensi terbesar pada laki-laki 25-44 tahun.²

Pada pasien laki-laki usia 30 tahun ini ditemukan lesi eritema yang menjadi makin eritematosa dan makula yang berkembang menjadi infiltrat. Hal ini terjadi setelah pasien menyelesaikan pengobatan MDT-MB. Nodus eritema tidak ditemukan. Berdasarkan hal ini ditegakkan diagnosis reaksi *reversal* pada *release from treatment* Morbus Hansen tipe MB.

Penderita kusta yang mengalami reaksi lebih berisiko menderita disabilitas dan deformitas.^{4,5} Neuritis akut dapat menyebabkan disabilitas permanen. Reaksi *reversal* merupakan penyebab utama gangguan fungsi saraf pada pasien kusta dan menyerang hampir 30% pasien.⁴ Adanya *clawing* pada digiti IV-V manus dekstra disertai hipestesi-anestesi menandakan adanya neuritis akut.

Reaksi *reversal* pada *release from treatment* penting dibedakan dari relaps mengingat penatalaksanaannya berbeda. Relaps adalah jika didapatkan peningkatan bermakna indeks bakteri pada tiap tempat pemeriksaan sebanyak 2+ dari nilai sebelumnya; pemberian steroid pada relaps tidak akan berdampak klinis.⁶ Pada pasien ini, pemeriksaan indeks bakteri tidak dilakukan karena terbatasnya fasilitas dan indeks bakteri awal tidak diketahui. Pemeriksaan histopatologi tidak dilakukan karena fasilitas terbatas. Pemberian prednison (*tapering off*) sangat bermakna memperbaiki kondisi klinis; respons yang baik ini memperkuat penegakan diagnosis reaksi *reversal* pada *release from treatment* (bukan relaps) karena pemberian steroid tidak akan berdampak klinis pada relaps.⁶



Pengobatan reaksi kusta ditujukan untuk mengontrol inflamasi akut, meringankan nyeri, dan kerusakan saraf. Prinsip pengobatannya meliputi obat anti-reaksi kusta (steroid-prednison), istirahat (imobilisasi), analgetik (jika perlu), dan obat anti-kusta tetap dilanjutkan (bila reaksi terjadi selama pengobatan). Prednison perlu diberikan pada reaksi kusta yang disertai gejala neuritis akut dengan dosis awal 40 mg/hari (dosis tunggal), kemudian diturunkan berturut-turut menjadi

30 mg/hari, 20 mg/hari, 15 mg/hari, 10 mg/hari, dan 5 mg/hari setiap 2 minggu.^{6,7,8} Pasien ini diberi prednison dan diedukasi untuk mengistirahatkan tangan kanannya. Obat anti-kusta tidak diberikan lagi mengingat pasien sudah menyelesaikan MDT-MB dan saat ini tergolong *release from treatment*. Analgetik tidak diberikan mengingat keluhan nyeri tidak terlalu berarti, terutama setelah pemberian prednison. Pada pasien ini reaksi *reversal* pada *release from treatment* Morbus Hansen tipe MB

berespons baik terhadap prednison.

SIMPULAN

Diagnosis dan tatalaksana yang tepat penting untuk mencegah disabilitas permanen akibat reaksi kusta yang disertai neuritis akut. Respons terhadap steroid (prednison) dapat membedakan relaps dengan reaksi kusta pada masa *release from treatment*; reaksi kusta berespons sangat baik terhadap prednison.

DAFTAR PUSTAKA

1. Departemen Kesehatan RI Ditjen Pengendalian Penyakit dan Penyehatan Lingkungan. Buku pedoman pemberantasan penyakit kusta. Cetakan XVIII. Jakarta: Departemen Kesehatan Republik Indonesia; 2006.
2. Widodo AA, Menaldi SL. Characteristics of leprosy patient in Jakarta. J Indon Med Assoc. 2012;62(11):423-7.
3. Wisnu IM, Sjamsoe-Daili ES, Menaldi SL. Kusta. In: Menaldi SL, Bramono K, Indriatmi W, editors. Ilmu penyakit kulit dan kelamin. 7th ed. Jakarta: Fakultas Kedokteran Universitas Indonesia; 2015 .p. 87-102.
4. Walker SL, Lockwood DNJ. Leprosy type 1 (reversal) reactions and their management. Lepr Rev. 2008;79:372-86.
5. Suchonwanit P, Triamchaisri S, Wittayakornrerk S, Rattanakaemakorn P. Leprosy reaction in Thai population: A 20-year retrospective study. Dermatol Res Practice. 2015 September 15.
6. Warouw M, Sutanto HU, Oroh EE, Kandou RT. Late reversal reaction pada seorang pasien kusta multibasilar release from treatment. Proc. Pertemuan Ilmiah Tahunan X Perhimpunan Dokter Spesialis Kulit Kelamin Indonesia; 2009 .p. 295-8.
7. Subdirektorat Kusta dan Frambusia Kementerian Kesehatan RI. Pelatihan program P2 kusta bagi unit pelayanan kesehatan. Jakarta: Kementerian Kesehatan RI; 2012.
8. Daili ESS, Menaldi SL, Wisnu IM. Penyakit kulit yang umum di Indonesia. Jakarta: PT Medical Multimedia Indonesia; 2005 .p. 51-9.