



Akreditasi PB IDI-2 SKP

Diagnosis dan Tatalaksana Hepatitis A

Eppy

Divisi Penyakit Tropik Dan Infeksi

Departemen Ilmu Penyakit Dalam RSUP Persahabatan, Jakarta, Indonesia

ABSTRAK

Hepatitis A adalah penyakit akut yang ditandai demam, nyeri abdomen, peningkatan aminotransferase, dan ikterus yang disebabkan oleh *hepatitis A virus* (HAV). Infeksi HAV sering asimtomatik pada anak, namun dapat menjadi berat pada dewasa. Hepatitis kronis biasanya tidak terjadi. Diagnosis ditegakkan atas dasar pemeriksaan klinis dan laboratorium. Penatalaksanaan umum dengan perawatan suportif dan terapi komplikasi. Pada kasus dengan gagal hati fulminan dapat dipertimbangkan transplantasi hati.

Kata kunci: Hepatitis A, infeksi, virus**ABSTRACT**

Hepatitis A is an acute illness, characterized by fever, abdominal pain, increased amino-transferase enzymes, and jaundice caused by hepatitis A virus (HAV). HAV infection is often asymptomatic in children, but can be severe in adults. Chronic hepatitis is usually do not occur. Diagnosis based on clinical and laboratory examination. General management includes supportive care and treatment of complications. Liver transplant is considered in cases of fulminant hepatic failure. **Eppy. Diagnosis and Management of Hepatitis A**

Keywords: Hepatitis A, infection, viral**PENDAHULUAN**

Penyakit hepatitis A sudah ada sejak zaman Hippocrates, walaupun penyebabnya, yaitu *hepatitis A virus* (HAV), baru ditemukan pada tahun 1973 oleh Purcell.¹ Penyakit hepatitis A sampai saat ini masih menjadi penyakit utama di dunia dengan 1,5 juta kasus/tahun.^{2,3} Data seroprevalensi menunjukkan bahwa setiap tahun terjadi 10 juta infeksi HAV di dunia.⁴ Pada anak usia <6 tahun, infeksi umumnya asimtomatik atau anikterik, sedangkan pada anak usia ≥6 tahun serta dewasa biasanya simtomatik, dengan ikterik pada >70% kasus.⁵ Di Indonesia, dalam 5 tahun terakhir telah terjadi berbagai KLB hepatitis A. Menurut Kemenkes RI pada tahun 2013 telah terjadi KLB di 6 provinsi dan 11 kabupaten/kota dengan 495 kasus, sedangkan pada tahun 2014 di 3 provinsi dan 4 kabupaten/kota dengan 282 kasus.⁶

ETIOPATOGENESIS

HAV adalah enterovirus dari genus *Hepatovirus*

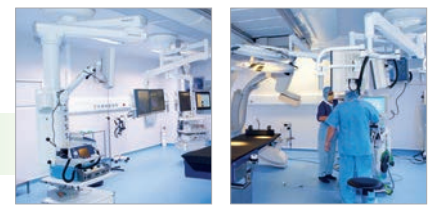dan famili *Picornaviridae*, berbentuk kubik simetris, berukuran 27 nm, dengan *ribonucleic acid* (RNA) linier berantai ganda. Antigennya dapat ditemukan pada serum, feses, dan hati penderita selama fase akut infeksi. HAV terdiri dari banyak genotip, namun hanya ada 1 serotip. Protein virion 1 dan 3 adalah tempat utama bagi pengenalan antibodi netralisasi. HAV dapat dineutralisasi baik oleh imunoglobulin G (IgG) maupun imunoglobulin M (IgM) anti-HAV. Tidak ada reaksi silang dengan virus penyebab hepatitis akut lainnya.^{2,3,7}

Masa inkubasinya selama 2-6 minggu (rerata 4 minggu), dapat lebih pendek bila dosis total inokulum virusnya lebih tinggi. HAV bereplikasi dalam hati dan diekskresikan melalui empedu dengan *shedding* pada feses dalam kadar tinggi sejak 2-3 minggu sebelum sampai 1 minggu sesudah *onset* klinis.^{4,7,8} Manusia merupakan reservoir tunggalnya. HAV ditularkan terutama secara fekal-oral, baik

melalui kontak orang ke orang maupun melalui konsumsi makanan/air yang terkontaminasi, serta mungkin melalui darah dan sekresi tubuh. Penularan selama aktivitas seksual mungkin akibat kontak fekal-oral. Penularan melalui darah jarang terjadi, meskipun pada awal infeksi terjadi viremia yang dapat menetap selama beberapa minggu setelah timbulnya gejala. Penularan melalui saliva belum terbukti.^{1,8} HAV dapat tetap infeksius di lingkungan selama berminggu-minggu, tetapi dapat diinaktivasi dengan pemanasan >85° C selama minimal 1 menit atau dengan larutan pemutih.⁴ Beberapa faktor risiko penularan, yakni air yang terkontaminasi, kontak personal (tinggal serumah dengan penderita), institusionalisasi, okupasi (misalnya, perawatan harian), pelancong ke daerah hiperendemis, pria homoseksual serta pengguna narkoba. Faktor risiko tidak dapat diidentifikasi pada 55% kasus.^{3,7,9}

Viremia terjadi dalam 1-2 minggu sesudah

Alamat Korespondensi email: dreppysppd@yahoo.com



pajanan HAV dan menetap sampai periode peningkatan enzim hati. Respons imun humoral terhadap protein struktural HAV terjadi sebelum timbulnya gejala. IgM anti-HAV dapat dideteksi saat sebelum hingga timbulnya penyakit klinis, menurun dalam 3-6 bulan hingga tidak dapat dideteksi lagi. IgG anti-HAV muncul segera sesudah IgM timbul, bertahan hingga beberapa tahun pasca-infeksi, serta memberikan kekebalan seumur hidup. HAV dapat dideteksi pada serum selama 6-12 bulan pasca-infeksi.⁵ IgM anti-HAV merupakan petanda bagi hepatitis A akut, sedangkan IgG anti-HAV mengindikasikan pajanan sebelumnya terhadap HAV serta kekebalan terhadap infeksi rekuren.^{2,3,7}

HAV bersifat hepatotropik, bereplikasi di hati, menghasilkan viremia, dan diekskresikan dalam empedu dengan *shedding* dalam feses orang yang terinfeksi. Feses dapat mengandung sampai 10^9 virion infeksius per gram dan menjadi sumber infeksi utama. Puncak ekskresi feses dan infektivitasnya adalah 2 minggu sebelum timbulnya ikterus, gejala, atau peningkatan enzim hati⁷ (**Gambar 1**). Kadar virus dalam feses menurun setelah ikterus muncul dan sebagian besar menjadi non-infeksius 1 minggu kemudian. *Shedding* berulang dapat terjadi pada penderita yang relaps. Pada bayi dan anak dapat terjadi *prolonged shedding* selama beberapa bulan setelah *onset* klinis, namun tidak terjadi *shedding* kronis.⁴

Infeksi hepatosit hanya menghasilkan perubahan morfologi seluler yang minimal, kemudian timbul respons imunologik disertai infiltrasi limfosit yang dominan pada daerah portal dan periportal, serta berbagai derajat nekrosis. Banyak ahli meyakini bahwa cedera hepatosit adalah akibat sekunder dari respons imunologik *host*.⁷

MANIFESTASI KLINIS

Hepatitis A akut biasanya *onset*nya mendadak dengan gejala non-spesifik, seperti malaise, kelelahan, anoreksia, muntah, rasa tidak nyaman di perut, dan diare. Manifestasi khasnya adalah peningkatan transaminase dan ikterus dengan urin gelap dan terkadang feses berwarna seperti tanah liat. Banyak penderita yang asimtomatik atau hanya gastroenteritis ringan. Hingga 1/4 orang dewasa dan lebih dari 2/3 anak dengan hepatitis A asimtomatik.^{4,8,10}

Hepatitis A dapat sembuh sendiri (*self-limited*) dan jarang menimbulkan komplikasi. Infeksi yang asimtomatik, ikterus, hospitalisasi, dan komplikasi lain lebih sering terjadi pada dewasa. Sebagian besar akan membaik dalam 2 bulan, pada 10-15% penderita akan relaps dalam 6 bulan pertama.

Prognosis umumnya sangat baik.⁸ Fatalitas akibat hepatitis fulminan jarang terjadi (0,1% pada anak <15 tahun dan 2,1% pada dewasa ≥40 tahun).⁹ Kematian jarang terjadi, lebih sering pada usia lanjut dan penderita penyakit hati kronik. Angka kematian sebesar 0,8%, mencapai 2,6% pada kelompok usia ≥60 tahun.¹¹

1. Fase Prodromal/Pra-ikterik
 Pada fase prodromal, penderita mungkin mengalami gejala seperti flu ringan, berupa anoreksia, mual, muntah, rasa lelah, malaise, demam ringan (biasanya <39,5°C), mialgia, dan nyeri kepala ringan. Perokok sering kehilangan selera terhadap tembakau, seperti orang yang terkena apendisitis.^{4,7}

2. Fase Ikterik
 Pada fase ini, muncul urin berwarna gelap (bilirubinuria), kadang-kadang diikuti segera dengan feses berwarna pucat. Ikterus terjadi pada 70-85% penderita hepatitis A akut dewasa, kurang sering pada anak, dan jarang pada bayi. Umumnya disertai rasa gatal (pruritus) yang derajatnya meningkat sesuai usia. Nyeri abdomen terjadi pada 40% penderita. Artralgia dan ruam kulit lebih jarang terjadi. Ruam lebih sering pada tungkai

bawah, mungkin berupa vaskulitis.⁷

Kekambuhan (Relaps)

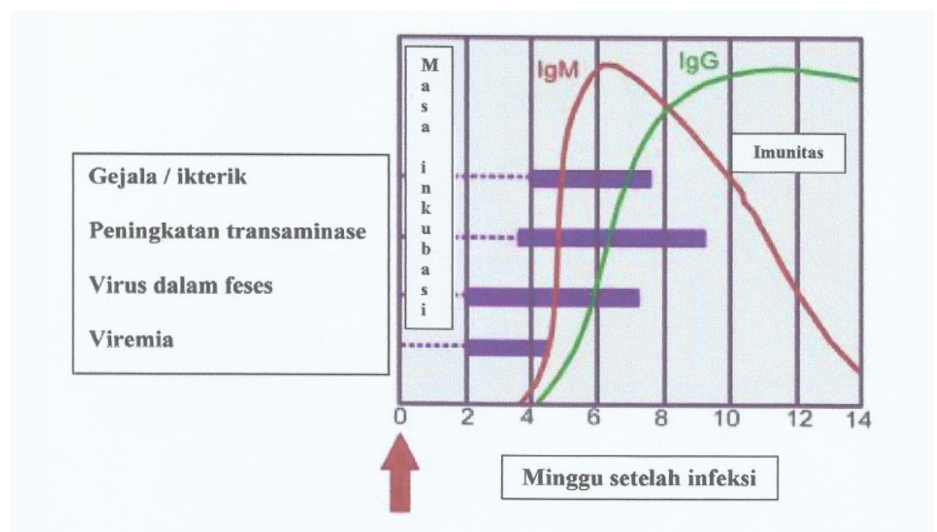
Relaps setelah hepatitis A akut merupakan sekuele yang jarang. Lebih sering terjadi pada orang tua, ditandai oleh gejala yang berlarut-larut atau relaps gejala dan tanda sesudah resolusi nyata. Relaps jarang terjadi lebih dari 2 episode.

Setelah perjalanan penyakit akut, akan terjadi fase remisi dengan resolusi klinis dan biokimia, baik sebagian maupun menyeluruh. Hepatitis A akut biasanya berlangsung 3-6 minggu, relaps berlangsung singkat (biasanya <3 minggu), dan mirip dengan penyakit akut, meskipun umumnya secara klinis lebih ringan. Kecenderungan kolestasis lebih besar pada kelompok relaps. Ruam kulit vaskulitik dan nefritis dapat menjadi petunjuk klinis tambahan. Selama relaps terjadi juga *shedding* virus dan hasil pemeriksaan antibodi IgM akan positif.

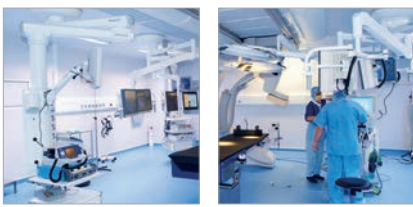Perjalanan klinis mengarah ke resolusi dengan periode yang panjang di antara 2 episode relaps dan durasi total penyakit 3-9 bulan.^{7,10}

KOMPLIKASI

Penderita usia lanjut cenderung mengalami disfungsi hati yang lebih berat, sering dengan ikterus dan koagulopati, dengan insidens komplikasi, seperti *prolonged cholestasis*, pankreatitis, dan asites yang lebih tinggi.¹⁰ *Prolonged cholestasis* dapat terjadi pada infeksi akut, frekuensinya meningkat dengan usia, ditandai oleh suatu periode ikterus yang



Gambar 1. Perjalanan penyakit hepatitis A⁷



berkepanjangan (>3 bulan), dan sembuh tanpa intervensi. Umumnya bermanifestasi sebagai pruritus, demam, diare, kehilangan berat badan, dengan kadar bilirubin serum >10 mg/dL. Kortikosteroid dan asam ursodeoksikolat dapat memperpendek masa kolestasis,⁷ walaupun menurut beberapa peneliti^{12,13} kortikosteroid dapat mempredisiposisi relaps.

Walaupun jarang, *immune-mediated thrombocytopenic purpura* juga dapat terjadi pada penderita hepatitis A, sebagian besar pada dewasa.^{1,14} Hepatitis autoimun pasca-infeksi HAV juga telah dilaporkan.^{15,17} Terapi kortikosteroid seperti pada hepatitis autoimun umumnya memberikan respons klinis dan hasil laboratorium yang baik, meskipun datanya masih terbatas.^{15,16} Komplikasi lain yang sangat jarang terjadi adalah gagal ginjal akut, nefritis interstitial, pankreatitis, aplasia eritrosit, agranulositosis, aplasia sumsum tulang, blok jantung sementara, sindrom Guillain-Barré, artritis akut, penyakit Still, *lupus-like syndrome*, dan sindrom Sjögren.^{3,7,14} Hepatitis fulminan merupakan komplikasi yang jarang, paling sering pada usia lanjut atau penderita penyakit hati kronik (terutama hepatitis C).^{5,11} Gagal hati fulminan atau *fulminant hepatic failure* (FHF) yang dapat berakibat kematian atau memerlukan transplantasi hati terjadi pada kurang dari 1% kasus.⁷

DIAGNOSIS

Diagnosis tepat didapatkan melalui anamnesis dan pemeriksaan fisik yang cermat dibantu oleh pemeriksaan penunjang. Perlu disingkirkan dulu adanya injuri hati akut akibat obat-obatan, terutama asetaminofen karena tampilan klinisnya amat mirip. Setelah diagnosis ditegakkan, langkah penting selanjutnya untuk mencegah timbulnya kasus baru adalah dengan menelusuri kontak dan memberitahu otoritas kesehatan masyarakat. Kekeliruan diagnosis paling sering akibat kesalahan interpretasi hasil tes serologi.⁷

A. Riwayat Penyakit

Selain keluhan serta keparahan dan sekuelnya, harus dicari sumber pajanan (misalnya, perjalanan ke luar negeri, riwayat imunisasi, penggunaan narkoba suntik) dan menyingkirkan penyebab hepatitis akut lainnya (misalnya, overdosis asetaminofen). Hal ini penting guna menuntun investigasi selanjutnya. Beberapa diagnosis banding, seperti hepatitis akut oleh penyebab lain

(Tabel) juga perlu disingkirkan.⁷

B. Pemeriksaan Fisik

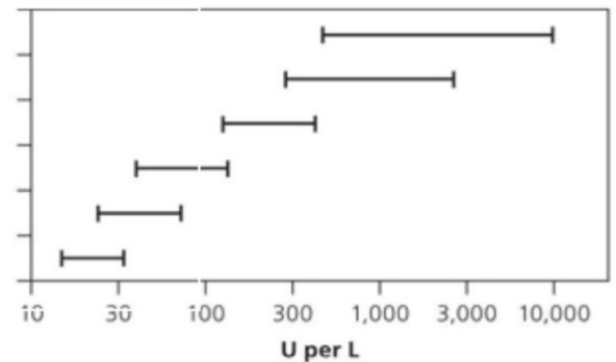
Pada pemeriksaan fisik harus dicari gambaran hepatitis akut, seperti sklera ikterik, nyeri tekan abdomen kanan atas dan hepatomegali, ataupun penyakit hati kronis, seperti eritema palmaris, spider nevi, kaput medusa, dan splenomegali, serta dinilai ada tidaknya dekompensasi hati, seperti asites dan edema tungkai. Penderita dapat mengalami demam

hingga 40°C.⁷

C. Pemeriksaan Laboratorium

Limfositosis dan hemolisis ringan sering dijumpai. *Pure red cell aplasia* dan pansitopenia jarang terjadi. *Prothrombine time* (PT) biasanya tetap dalam atau mendekati batas normal. Bila meningkat signifikan maka perlu lebih diwaspadai dan dipantau lebih ketat. Peningkatan PT dengan ensefalopati merupakan petanda FHF.⁷

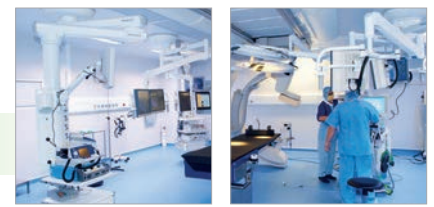Injuri toksik atau iskemik
 Hepatitis viral akut
 Hepatitis alkoholik
 Hepatitis kronik
 Sirosis
 Normal



Gambar 2. Nilai SGPT dan SGOT yang khas pada penyakit hati³

Tabel. Diagnosis banding hepatitis akut³

KEMUNGKINAN DIAGNOSIS	GAMBARAN YANG MEMBEDAKAN
Infeksi virus	
Sitomegalovirus	Peningkatan ringan-sedang SGOT, SGPT, fosfatase alkali, dapat disertai HIV, dengan/ tanpa hepatosplenomegali. Hepatitis biasanya ringan.
Epstein-Barr virus	Gejala hati umumnya dengan mononukleosis, kadar enzim biasanya lebih rendah dari hepatitis A, B, C, D, E; tes monospot positif.
Hepatitis A, B, C, D, dan E	Tes serologi spesifik untuk tiap tipe, bila mampu laksana
Herpes simpleks	Biasanya berat dan pada penderita imunokompromais
Varisela	Penderita imunokompromais dengan penyakit berat, lesi kutaneus, demam, nyeri abdomen
Obat-obatan (misalnya, parasetamol, obat-obat anti-kejang, isoniazid, kontrasepsi oral, rifampin, sulfonamid)	
Riwayat penggunaan sebelumnya	
Toksin	
Alkohol	Riwayat penderita, rasio SGPT: SGOT > 2:1, dengan SGPT < 300 U/L (5,01 µkat/L)
Karbon tetraklorida	Riwayat pajanan
Infeksi bakterial	
Leptospirosis	Riwayat pajanan terhadap air yang terkontaminasi urin binatang atau kontak langsung dengan urin binatang.
<i>Q fever</i>	Demam relaps, mialgia, peningkatan minimal SGPT dan SGOT, peningkatan tinggi fosfatase alkali
<i>Rocky Mountain spotted fever</i>	Ikterus merupakan gambaran yang paling menonjol
Sifilis sekunder	Pemeriksaan sifilis serum
Sepsis	Tampil dengan penyakit sistemik berat
Demam tifoid	Terdapat riwayat perjalanan yang sesuai
Infeksi parasit	
<i>Liver flukes</i>	Terdapat riwayat perjalanan yang sesuai
Toksokariasis	Biasanya disertai eosinofilia, leukositosis, pneumonitis
Penyakit autoimun	Penderita umumnya berusia 15-25 dan 45-60 tahun, wanita; kadar IgG serum meningkat, disertai penyakit lain dengan gambaran autoimun.
Lupus eritematosus sistemik	Penyakit autoimun sistemik yang predominan. Umumnya terdapat nyeri abdomen dengan hepatomegali dan kadar enzim hati abnormal. Jarang terjadi penyakit hati yang bermakna secara klinis.



Kadar transaminase biasanya meningkat, dapat melebihi 10.000 mIU/mL, dan kembali normal sesudah 5-20 minggu. Kadar SGPT umumnya lebih tinggi dari kadar SGOT.⁷ Pada penderita yang asimtomatik, kadar SGPT dan SGOT dapat meningkat juga di atas 1.000 mIU/mL, meskipun bisa normal.⁴ Peningkatan alkali fosfatase menyertai penyakit akut dan dapat berlanjut hingga fase kolestasis mengikuti peningkatan transaminase.⁷

Hiperbilirubinemia terjadi segera sesudah bilirubinuria, mengikuti kenaikan kadar transaminase serta dapat bertahan selama beberapa bulan. Menetapnya hiperbilirubinemia hingga >3 bulan menandakan infeksi HAV kolestatik. Orang yang lebih tua memiliki kadar bilirubin lebih tinggi. Kedua fraksi secara langsung dan tidak langsung meningkat karena hemolisis yang sering terjadi pada infeksi HAV akut. Dapat dijumpai penurunan sedang kadar albumin serum.^{3,7,10}

Penegakan diagnosis hepatitis A akut didukung dengan pemeriksaan serologi IgM anti-HAV. Hasilnya yang akan positif saat timbul gejala, biasanya menyertai kenaikan awal kadar SGPT. Pemeriksaan ini sensitif dan spesifik, serta akan tetap positif selama 3-6 bulan pasca-infeksi primer dan selama 12 bulan pada 25% penderita. Pada penderita hepatitis A relaps, IgM akan menetap selama berlangsungnya penyakit. Hasil positif palsu jarang terjadi. IgG anti-HAV muncul segera setelah IgM dan umumnya menetap selama bertahun-tahun. Adanya IgG anti-HAV tanpa disertai IgM lebih menunjukkan adanya infeksi masa lalu atau vaksinasi dibandingkan infeksi akut. IgG akan memberikan kekebalan protektif. Pemeriksaan RNA HAV baru digunakan untuk penelitian.^{5,7}

D. Ultrasonografi (USG) dan Biopsi Hati

Pemeriksaan USG biasanya tidak diindikasikan pada hepatitis A, namun mungkin perlu untuk menyingkirkan adanya obstruksi saluran empedu dan penyakit hati kronis. Pemeriksaan USG sangat penting pada penderita FHF.⁷

Biopsi hati sedikit sekali perannya pada hepatitis A akut, mungkin bermanfaat pada hepatitis A relaps atau jika diagnosis pasti sulit ditegakkan.¹⁸ Histopatologi memperlihatkan adanya inflamasi portal di awal sakit. Nekrosis fokal dan badan asidofilik pada hepatitis A kurang jelas bila dibandingkan hepatitis B dan

C.^{18,19} Pada FHF tampak kerusakan sel yang luas dengan *ballooning* pada banyak hepatosit yang tersisa. Pewarnaan imunofluoresin untuk antigen HAV menunjukkan hasil positif.⁷

Diagnosis Banding

Diagnosis banding utama hepatitis A akut adalah hepatitis E akut (**Tabel**). Tampilan klinis dan cara penularannya sama, serta biasa dijumpai di negara berkembang. Secara teoritis, infeksi ganda bisa terjadi. Namun, belum ada data mengenai prognosis dan implikasi penyakitnya.⁷

Penatalaksanaan

Pada kasus tanpa komplikasi akut, umumnya cukup dengan perawatan suportif, berupa tirah baring, diet, dan terapi simptomatik. Penderita sebaiknya tidak bekerja selama fase akut (hingga 10 hari dari sejak timbulnya ikterus), dianjurkan mengonsumsi diet tinggi kalori, menghindari alkohol dan obat-obat hepatotoksik, seperti anti-kejang dan anti-tuberkulosis (**Tabel**). Perawatan di rumah sakit diperlukan bila terdapat mual dan muntah disertai dehidrasi yang memerlukan pemberian cairan intravena. Penderita dengan tanda/gejala gagal hati akut juga perlu dirawat di rumah sakit. Parasetamol diberikan secara hati-hati untuk mengurangi rasa nyeri dan/atau demam, dengan dosis maksimum 3-4 g/hari pada orang dewasa. Mual dan muntah dapat diobati dengan anti-emetik. Terapi lainnya sesuai dengan komplikasi spesifik yang timbul.^{3,4,7}

Transplantasi hati dapat dipertimbangkan pada kasus FHF, meskipun 60% penderita dapat sembuh dengan terapi suportif. Pernah dilaporkan adanya rekurensi penyakit pasca-tindakan.^{20,21} Tindakan transplantasi memerlukan prosedur *life-saving* dan proses seleksi yang rumit. Keterlambatan tindakan akan menimbulkan komplikasi berat, berupa gagal ginjal, koagulopati, dan edema serebral. Waktu tunggu yang lama untuk transplantasi juga dapat memperburuk *outcome*. Transplantasi hati telah dilakukan pada penderita hepatitis A relaps dengan dekompensasi hati dan hasilnya baik, meskipun terjadi rekurensi penyakit pasca-tindakan.^{3,7}

Pencegahan

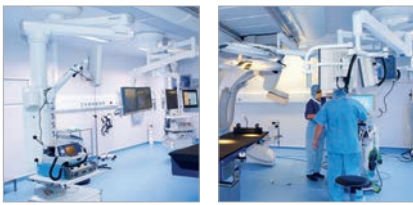
Pencegahan jangka pendek adalah dengan

mengontrol sumber penularan. Selain itu, perlu edukasi mengenai cara penularan dan pencegahannya (misalnya, mencuci tangan, sumber makanan yang aman) terhadap penderita dan kontakannya. Pencegahan jangka panjang mencakup vaksinasi untuk meningkatkan *herd immunity* dan mengurangi risiko wabah pada kelompok risiko tinggi.^{3,7}

Vaksin hepatitis A memiliki efikasi yang tinggi. Vaksinasi diindikasikan bagi individu yang akan bepergian ke wilayah hiperendemis yang masih memiliki waktu minimal 2 minggu sebelum keberangkatan. Penderita penyakit hati kronik oleh penyebab apapun dan mereka yang mendapat terapi immunosupresif harus dipertimbangkan juga untuk mendapat vaksinasi, meskipun responsnya cenderung lebih rendah.⁷ Hasil pemeriksaan anti-HAV total pasca-vaksinasi menandakan kekebalan terhadap HAV. Vaksin formaldehid yang inaktif banyak digunakan secara internasional untuk orang yang berusia ≥ 12 bulan. Rekomendasi pemberian 2 dosis dengan interval 6-12 (hingga 18-36) bulan, dengan efikasi proteksi $\geq 90-95\%$ dan durasi proteksi sampai 45 tahun.²² Vaksin hidup yang dilemahkan telah diujicoba di Cina pada anak berusia 1-15 tahun dan menunjukkan efikasi hingga 100% untuk profilaksis pra-pajanan dan efikasi 95% untuk profilaksis pasca-pajanan. Antibodi anti-HAV terdeteksi pada 72-88% penerima saat 15 tahun pasca-vaksinasi.⁹ Vaksin hidup tidak disarankan digunakan pada wanita hamil dan penderita imunokompromais.⁹

Profilaksis pasca-pajanan dengan imunoglobulin intramuskuler direkomendasikan untuk kontak yang belum diimunisasi. Untuk pelancong lebih baik diberi vaksinasi bila akan tinggal lama di wilayah hiperendemis >3 bulan atau ada kemungkinan melakukan perjalanan ulang ke wilayah tersebut >2 kunjungan dalam periode 3 bulan.⁷ Bila pajanan terjadi sebelum vaksinasi efektif, maka imunoglobulin intramuskuler dapat diberikan, tanpa mengurangi efikasi vaksin HAV.⁷

Pemerintah melalui Keputusan Menteri Kesehatan Republik Indonesia Nomor 12 tahun 2017 tentang Penyelenggaraan Imunisasi telah merekomendasikan pemberian vaksin hepatitis A dengan vaksin inaktif untuk populasi risiko tinggi tertular HAV; anak usia



≥2 tahun, terutama anak di daerah endemis; pasien penyakit hati kronik; dan kelompok lain, seperti pengunjung ke daerah endemis, penjamah makanan, anak usia 2-3 tahun di Tempat Penitipan Anak (TPA), staf TPA, staf dan penghuni institusi untuk cacat mental,

pria homoseksual dengan pasangan ganda, pasien koagulopati, pekerja dengan primata, serta staf bangsal neonatologi. Vaksinasi dilakukan sebanyak 2 kali, suntikan kedua atau *booster* antara 6-18 bulan setelah dosis pertama.

SIMPULAN

Diagnosis hepatitis A ditegakkan berdasarkan pemeriksaan klinis dan penunjang. Penatalaksanaan umum berupa perawatan suportif dan terapi komplikasi. Pada kasus FHF dapat dipertimbangkan transplantasi hati.

DAFTAR PUSTAKA

1. Weisberg SS. Hepatitis A. *Disease-A-Month*. 2007;53(9):447-52.
2. Joshi MS, Bhalla S, Kalrao VR, Dhongade RK, Chitambar SD. Exploring the concurrent presence of hepatitis A virus genome in serum, stool, saliva, and urine samples of hepatitis A patients. *Diagn Microbiol Infect Dis*. 2014;78(4):379-82.
3. Matheny SC, Kingery JE. Hepatitis A. *Am Fam Physician* 2012;86(11):1027-34.
4. Wasley A, Fiore A, Bell BP. Hepatitis A in the era of vaccination. *Epidemiol Rev*. 2006;28:101-11.
5. Nainan OV, Xia G, Vaughan G, Margolis HS. Diagnosis of hepatitis a virus infection: A molecular approach. *Clin Microbiol Rev*. 2006;19(1):63-79.
6. Kemenkes RI. Situasi dan analisis hepatitis [Internet]. [cited 2016 August 18]. Available from: <http://www.depkes.go.id/resources/download/pusdatin/infodatin/infodatin-hepatitis.pdf>.
7. Gilroy RK. Hepatitis A [Internet]. 2017 Oct 16 [cited 2016 Mei 20]; Available from: <http://emedicine.medscape.com/article/177484>.
8. Workowski KA, Bolan GA. Sexually transmitted diseases treatment guidelines, 2015. *MMWR Recomm Rep*. 2015;64(RR-03):1-137.
9. WHO position paper on hepatitis A vaccines - June 2012. *Wkly Epidemiol Rec*. 2012;87(28/29):261-76.
10. Carrion AF, Martin P. Viral hepatitis in the elderly. *Am J Gastroenterol*. 2012;107(5):691-7.
11. Epon EE, Cronquist A, Lamba K, Kimura AC, Hassan R, Selvage D, et al. Risk factors for hospitalisation and associated costs among patients with hepatitis A associated with imported pomegranate arils, United States, 2013. *Public Health*. 2016;136:144-51.
12. Krawczyk M, Grunhage F, Langhirt M, Bohle RM, Lammert F. Prolonged cholestasis triggered by hepatitis A virus infection and variants of the hepatocanalicular phospholipid and bile salt transporters. *Ann Hepatol*. 2012;11(5):710-4.
13. Schiff ER. Atypical clinical manifestations of hepatitis A. *Vaccine*. 1992;10(Suppl 1):18-20.
14. Cuthbert JA. Hepatitis A: Old and new. *Clin Microbiol Rev*. 2001;14(1):38-58.
15. Huppertz HI, Treichel U, Gassel AM, Jeschke R, Meyer zum Buschenfelde KH. Autoimmune hepatitis following hepatitis A virus infection. *J Hepatol*. 1995;23(2):204-8.
16. Tabak F, Ozdemir F, Tabak O, Erer B, Tahan V, Ozaras R. Autoimmune hepatitis induced by the prolonged hepatitis A virus infection. *Ann Hepatol*. 2008;7(2):177-9.
17. Grunhage F, Spengler U, Fischer HP, Sauerbruch T. Autoimmune hepatitis--sequel of a relapsing hepatitis A in a 75-year-old woman. *Digestion*. 2004;70(3):187-91. doi: 10.1159/000082253. Epub 2004 Nov 19.
18. Hart J. Acute and chronic hepatitis [Internet]. [cited 2018 January 2]; Available from: <https://pdfs.semanticscholar.org/7ed9/c9baef3358bdbc799a87f38c813b9aa93cb1.pdf>.
19. Okuno T, Sano A, Deguchi T, Katsuma Y, Ogasawara T, Okanoue T, et al. Pathology of acute hepatitis A in humans. Comparison with acute hepatitis B. *Am J Clin Pathol*. 1984;81(2):162-9.
20. Fagan E, Yousef G, Brahm J, Garelick H, Mann G, Wolstenholme A, et al. Persistence of hepatitis A virus in fulminant hepatitis and after liver transplantation. *J Med Virol*. 1990;30(2):131-6.
21. Gane E, Sallie R, Saleh M, Portmann B, Williams R. Clinical recurrence of hepatitis A following liver transplantation for acute liver failure. *J Med Virol*. 1995;45(1):35-9.
22. Bovier PA, Bock J, Ebengo TF, Frosner G, Glaus J, Herzog C, et al. Predicted 30-year protection after vaccination with an aluminum-free virosomal hepatitis A vaccine. *J Med Virol*. 2010;82(10):1629-34. doi: 10.1002/jmv.21883.